(Aus der medicinischen Klinik in Bonn.)

Ein

Fall von Serratuslähmung

mit aktiver Vertikalerhebung des Armes.

Inaugural-Dissertation

zur

Erlangung der Doktorwürde

bei der

hohen medicinischen Fakultät

der Rheinischen Friedrich-Wilhelms-Universität zu Bonn

von

Max Zillessen
aus Kaldenkirchen.

Bonn,
Universitäts-Buchdruckerei von Carl Georgi.
1895.

Digitized by the Internet Archive
in 2026

https://archive.org/details/IA41547409_0089

Meinen lieben Eltern

in Dankbarkeit gewidmet.

Im Juni 1894 wurde in die Bonner medizinische Klinik ein 30jähriger Arbeiter wegen rechtsseitiger Serratuslähmung aufgenommen. Da der Fall in mancher Hinsicht Interessantes bot, so erteilte mir Herr Professor Schultze die gütige Erlaubnis zur Veröffentlichung desselben.

Die Beobachtung des Patienten ergab: R. P., 30 J. alt, wurde am 16. Juni in die medizinische Klinik aufgenommen. Vor etwa 9 Tagen bemerkte Patient, dass er den rechten Arm nicht recht heben und rückwärts bewegen konnte. Bald darauf verspürte er Schwäche im rechten Arm und seit einigen Tagen unangenehme Empfindungen in der Serratuszackengegend, hingegen keine Schmerzen. Patient gab an, längere Zeit einen schweren Korb vermittels Achselriemen auf dem Rücken getragen zu haben. Erkältung, Intoxikationen durch Blei, Alkohol, Arsenik, akute Infektionskrankheiten waren nicht voraufgegangen, auch war nach Aussage des Patienten die Möglichkeit einer Überanstrengung auszuschliessen. Status praesens am 16. Juni: Patient ist ein ziemlich kleiner Mann von grazilem Körperbau und geringer Muskulatur. Bei der Besichtigung des Kranken von vorn bemerkt man nichts Auffälliges, doch fällt bei der Besichtigung des Rückens sofort die eigentümliche Stellung des Schulterblatts in die Augen. Die rechte Scapula springt gegenüber der linken mit ihrem medialen Rande und besonders dem unteren Winkel nach hinten vor und

ist mit ihrem unteren Winkel der Wirbelsäule mehr genähert. Der rechte untere Scapula-Winkel steht ausserdem höher als der linke. Die Entfernung des innern Scapularrandes von der Wirbelsäule ist rechts

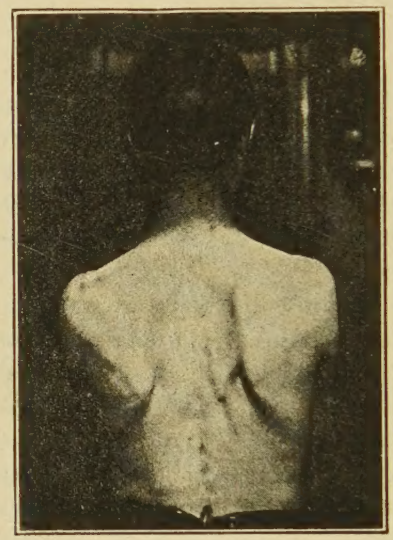

etwas kleiner als links, und zwar misst der Abstand rechts 2 cm, links 3,5. Die Wirbelsäule ist normal. Patient kann den rechten Arm leicht bis zur Horizontalen erheben, die weitere aktive Erhebung bis zur Senkrechten ist ebenfalls möglich, doch geschieht dies langsamer und schwerfälliger. Dabei bemerkt man, dass:

1. die Entfernung zwischen Arm und Kopf rechts etwas grösser ist als links;

2. der Arm nicht so lange vertikal gehalten werden kann als links, er sinkt rascher ermüdet herab. Beim Strecken beider Arme nach vorn sieht man rechts eine tiefe Furche zwischen innerem Scapular-

rand und Wirbelsäule. Der untere Theil des Cucullaris tritt dabei, wie auf der Abbildung zu sehen, als praller Muskelwulst stark vor. Die Zacken des Serratus auf der seitlichen Thoraxwand springen rechts weniger deutlich hervor als links. Die motorische Kraft des rechten Deltoides ist etwas herabgesetzt, ausserdem erscheint die mittlere Partie des linken Deltoideus vorgewölbter als auf der rechten Seite. Die Hebung der rechten Schulter gelingt nicht mit der gleichen Kraft wie links. Der obere Teil des Cucullaris tritt dabei deutlich und stark vor; er reagiert also gut.

Die Annäherung der Schulterblätter an die Wirbelsäule vollzieht sich ebenfalls mit normaler und beiderseits gleicher Kraft, auch die Configuration der Muskelwülste ist rechts und links eine gleiche. Es ist daher eine Miterkrankung des Cucullaris mit ziemlicher Sicherheit auszuschliessen. Versucht man den Widerstand des horizontal gehaltenen Armes zu überwinden, während der Patient denselben nach unten drückt, so gelingt dies rechts leichter als links. Es spricht dies dafür, dass der Latissimus dorsi auch erkrankt sein muss, da der Pectoralis maior normal kräftigen Widerstand bei der Adduction leistet. Die Kraft des Triceps, vielleicht auch des Biceps auf der rechten Seite sind etwas geschwächt. Die Extensoren der Hand agieren rechts erheblich schwächer als links, doch gelingt die Streckung der End- und Mittelphalangen beiderseits gleich gut. Die Interossei sind demnach also nicht beteiligt. Die Extension der Grundphalangen ist beiderseits schwach, besonders am 2. und 3. Finger. Die Sensibilität verhält sich normal. Bei Ruhe und absoluter Schonung, die dem Patienten anempfohlen wurden, wurde derselbe in täglichen Sitzungen mit dem elektrischen Strome behandelt, wobei nicht allein der Serratus, sondern auch die übrigen von der

Lähmung mitbetroffenen Muskeln in Behandlung gezogen wurden. Von Tag zu Tag trat deutliche Besserung der Funktionsfähigkeit ein und Abnahme der Stellungsanomalien des Schulterblatts. Am 6. Tage war der zu Anfang der Behandlung stark entwickelte Muskelwulst des Cucullaris, wie solche aus der Abbildung ersichtlich, ganz verschwunden. Nach Verlauf von weiteren zwei Tagen war von der Difformität nichts mehr zu sehen, auch ergaben die diesbezüglichen Messungen gleiche Resultate. Die in Betracht kommenden Bewegungen wurden rechts mit gleicher Exaktheit ausgeführt wie links, doch war eine geringe Schwäche in der Extension der Grundphalangen rechterseits noch zu bemerken. Patient, welcher ambulatorisch behandelt wurde und sich offenbar selbst für ganz wiederhergestellt hielt, erschien nach diesem letzten Befund nicht mehr und entzog sich so weiterer Behandlung und Beobachtung.

Eine Zusammenstellung der ersterschienenen Litteratur über Serratuslähmung giebt uns Berger. Nach ihm verdanken wir die ersten Mitteilungen hierüber französischen Autoren. In Deutschland sei zuerst durch Stromeyer besonders darauf aufmerksam gemacht worden; doch seine Theorie, dass bei habitueller Skoliose immer eine einseitige Lähmung des Serratus zu grunde liegen müsse, ebenso wie seine Ansicht, dass die Entstehung des Pectus carinatum auf doppelseitige Serratuslähmung zurückzuführen sei, längst als durchaus irrig widerlegt worden. Hecker war in Deutschland der erste, der eine auf gründlicher Beobachtung fussende, genauere Schilderung über Serratuslähmung gab. Er beschrieb dieselben im Jahre 1845 in seinen

„Erfahrungen und Abhandlungen im Gebiete der Chirurgie und Augenheilkunde“ als „eine eigentümliche, die Erhebung des Arms hindernde Lageveränderung des Schulterblattes“, die nach seiner Meinung in einer Störung des Antagonismus der Muskeln ihren Grund hat, welche einerseits das Schulterblatt der Wirbelsäule nähern, andererseits es nach vorn und aussen bewegen. Nach ihm ist der vermehrte Tonus der das Schulterblatt hebenden Muskeln (Cucullaris, Rhomboideus, Levator scapulae) gegenüber der ungenügenden Kraft des Serratus, die Veranlassung für die Deviation, obschon er an einer späteren Stelle für richtiger hält, anzunehmen, dass bei seinen Kranken der Serratus sich „in einem an Lähmung grenzenden oder völlig gelähmten Zustande“ befände. Nach Hecker erschienen in rascher Aufeinanderfolge weitere Mitteilungen. Von deutschen Autoren werden besonders Helbert, Ravoth, Eulenburg, Neuschler und Busch erwähnt. In neuerer Zeit hat namentlich Wiesner über Serratuslähmungen ausführlicher geschrieben. Vor allem aber gebührt Duchenne das Verdienst, durch seine elektrophysiologischen Versuche den Grund gelegt zu haben, auf dem sich weitere Kenntnisse über das Wesen der Serratuslähmung entwickeln konnten.

Was die Pathogenese betrifft, so betrachtet man die Lähmung des M. serratus anticus maior als eine Affektion, die sowohl gänzlich isoliert, als auch combiniert mit lähmungsartigen Erscheinungen der bei Bewegungen des Schulterblattes und der oberen Extremität beteiligten Muskulatur auftreten kann. Sie beruht auf einer Erkrankung des N. thoracicus longus, der sich ausschliesslich im M. serratus anticus maior verästelt, und kann sowohl peripherer, als centraler Natur sein. Besonders Niemeyer und Wiesner sehen die meisten Erkrankungen des M. serratus anticus

maior als periphere, neuropathische Lähmungen an, und Wiesner macht hierfür mit Bezug auf zwei durch ihn veröffentlichte Fälle folgende Gründe geltend:

1. Die Lähmung war fast immer auf einen oder beide Serrati beschränkt, und bekanntlich werden diese Muskeln von den N. thoracici longi innerviert.

2. Diese Nerven durchbohren die Scaleni medii, alle Nerven aber, die durch Lücken, Knochen, Fascien gehen, werden leichter von Lähmungen und Neuralgien befallen, als andere.

3. Die Lage des N. thoracicus longus disponiert ihn zu Druckverletzungen und zu Erkältungen.

4. Der Lähmung geht bisweilen reissender Schmerz in der Fossa supraclavicularis voraus.

5. In der Regel hat die elektrische Contraktilität eine bedeutende Abnahme erlitten.

Zum Beweis dieser Ansicht teilt Wiesner einen von ihm beobachteten Fall mit, in welchem ein Arbeiter durch Tragen schwerer Balken zuerst eine rechtsseitige und darauf, als er nach Erkrankung der rechten Schulter die linke zum Tragen gebrauchte, auch eine linksseitige Serratuslähmung bekam. Auch der von uns mitgeteilte Fall spricht für diese Ansicht. Die längere Zeit auf den Schultern ruhende Last des schweren Korbes kann sehr leicht eine traumatische Verletzung des N. thoracicus longus verursacht und die Lähmung zur Folge gehabt haben. Nach den obigen Voraussetzungen dürfte daher auch dieser Fall als periphere Erkrankung anzusehen sein, wofür noch anzuführen wäre, dass auch hier die Lähmung auf den rechten Serratus beschränkt blieb. Nach den aus der Litteratur bekannten Fällen ist es das männliche Geschlecht, welches bei weitem das grösste Contingent

der an Serratuslähmung Erkrankten liefert. Dass die Lähmung namentlich Männer aus der arbeitenden Klasse befällt, erklärt sich wohl dadurch, dass dieselben vermöge ihrer Beschäftigung den vielfachen Gelegenheitsursachen besonders ausgesetzt sind. Daher auch beziehen sich die meisten uns bekannten Fälle auf rechtsseitige Lähmungen. Der Erfahrung gemäss scheint das mittlere Alter von der Erkrankung am meisten befallen zu werden.

In der Ätiologie der Serratusparalyse sind vor allem die traumatischen Einwirkungen zu erwähnen, welche eine Erkrankung des N. thoracicus longus im Gefolge haben können. So spricht der vorhin citirte Fall Wiesner's als auch der von uns beobachtete für eine durch Druckverletzung des nahe der Oberfläche verlaufenden N. thoracicus hervorgerufene Serratusparalyse. Eine nicht seltene Ursache sind ferner Überanstrengungen der Schulter- und Armmuskulatur. In fast allen diesen Fällen handelt es sich um rechtsseitige Lähmungen.

Hierfür teilt uns Hecker besonders charakteristische Fälle mit, die Feldarbeiter betreffen, welche zur Erntezeit beim Mähen, wobei namentlich der Serratus und die Schultermuskeln in Anspruch genommen werden, infolge stark vermehrter Beschäftigung an Serratuslähmung erkrankten. Eine weitere Ursache sind Erkältungen, die zu einer Erkrankung des N. thoracicus longus Veranlassung geben können. Seine oberflächliche Lage wirkt hierfür besonders disponierend. Eulenburg, Führer und Busch teilen uns Fälle mit, in denen die Lähmung auf eine Erkältung zurückzuführen ist. Vielleicht ist auch der Fall Bruns hierunter zu rechnen. Die zu Beginn der Erkrankung vorhanden gewesenen reissenden Schmerzen in der rechten Schulter und im rechten Arm las-

sen den Verdacht einer rheumatischen Erkrankung wohl zu.

Als besonders beachtenswert muss hervorgehoben werden, dass uns bis jetzt 4 Fälle aus der Litteratur bekannt sind, die im Gefolge von Typus abdominalis entstanden. Hierher gehören ausser dem später erwähnten Fall von Bäumler ein von Berger, sowie je ein von Caspari und Bruck beobachteter Fall.

Kommen wir jetzt auf die Symptome der Serratuslähmung zu sprechen. Das Hauptsymptom, das die Krankheit als solche sofort erkennen lässt, besteht in der Derivation des Schulterblattes. In dieser Beziehung zeigt unser Fall mit den allgemein gültigen Annahmen gleiches Verhalten. Bei der Besichtigung des Kranken von vorn waren keine Anomalien bemerkbar, doch fielen dieselben bei der Betrachtung des Rückens sofort in die Augen. In unserm, sowie in dem später erwähnten Fall von Bäumler konnte diese eigentümliche Stellung des Schulterblattes selbst bei ruhig herabhängenden Armen konstatiert werden. Doch stimmen hiermit nicht alle Fälle überein. So erwähnt Bruns, dass die pathologische Stellung des Schulterblattes nur bei Bewegungen des Armes sichtbar wurde, und auch Duchenne führt in seiner „Électrisation localisée“ an, dass er mehrfach beobachtet habe, dass die pathogenen Zeichen nur bei willkürlichen Bewegungen des Armes sichtbar würden, hingegen bei Inaktivität und ruhig herabhängenden Armen keine Anomalien bemerkbar wären. Diesen Widerspruch erklärt Berger dadurch, dass es sich in denjenigen Fällen, wo bei ruhig herabhängenden Armen keine Stellungsveränderungen einträten, nicht allein um eine Lähmung des Serratus, sondern auch seiner Antagonisten handeln müsse. Die auch in der Ruhestellung schon sichtbare Deviation der Scapula

wird nach Bäumler dadurch veranlasst, dass die Gleichgewichtsstellung des Schulterblattes sofort verändert wird, wenn die Wirkung eines und namentlich an seiner Fixation so bedeutend beteiligten Muskels, wie des Serratus, ausfällt. Der Tonus der übrigen Muskeln wird dadurch verstärkt, und eine Deviation ist die dadurch notwendige Folge. Das bei Serratuslähmungen charakteristische flügelförmige Abstehen der Scapula trat in unserm Falle besonders deutlich hervor. Dabei zeigte dieselbe eine Drehung um ihre Queraxe in dem Sinne, dass der spinale Rand von oben aussen, schräg nach unten und innen verlief. Es zeigte sich ferner auch, dass das Schulterblatt in toto höher stand und dicht an die Wirbelsäule herangerückt war. Auch die weiteren bei anderen Fällen beobachteten Symptome trafen vollständig zu. Der spinale Rand ragte stark unter der gespannten Haut hervor, sodass zwischen Wirbelsäule und innerem Scapularrand eine tiefe Rinne entstand. Von hochgradigen Lähmungen wird angegeben, dass die Entfernung der Scapula von der Rippenwand bis zu 12 cm betrug, sodass man mit der Hand unter die Scapula bis zur Achselhöhle hineinfühlen konnte. Lässt man den Kranken gewisse Bewegungen mit dem rechten Arm vollführen, so sind alle diese Anomalieen noch deutlicher zu beobachten; auch erscheint bei Erhebung des Armes nach vorn das zwischen Dornfortsätzen und innerem Scapularrand in allen Fällen beobachtete Muskelbündel, was die Abbildung wiedergiebt. Das Schulterblatt lässt sich nach allen Richtungen hin verschieben; man kann ihm also seine normale Lage wiedergeben, aus welcher es aber bei nachlassendem Druck wieder in die pathologische Lage verfällt. — Der Beginn der Krankheit äussert sich in vielen Fällen mit heftiger Schmerzempfindung, an die sich die eigentlichen Lähmungserscheinungen nicht immer unmittelbar anzuschliessen

brauchen. In anderen Fällen wieder tritt das Schmerzgefühl in der Schulter auf und strahlt von hier über den Arm aus. In dem von Bäumler im Reconvalescenzstadium des Typhus entstandenen Fall leitete sich die Krankheit mit stechendem Nackenschmerz ein. Es ist jedoch die Schmerzerscheinung, wie aus einer Reihe anderer uns bekannten Fälle ersichtlich ist, kein notwendiges Symptom der Serratusparalyse; sie kann sowohl ganz fehlen, als auch wieder auf ein solches Minimum beschränkt sein, dass weniger von einem eigentlichen Schmerzgefühl, als richtiger von einer unangenehmen Empfindung die Rede sein kann. Letzteres traf namentlich bei unserem Falle zu. Die Sensibilität verhält sich bei Serratuslähmungen in allen Fällen normal. Nach Bergers Ansicht kann von einer Störung derselben überhaupt nicht gesprochen werden, da es sich dabei um einen rein motorischen Nerven handelt. Wenn einzelne Autoren in Fällen, wo die Erkrankung durch Trauma oder Erkältung entstand, dennoch eine solche erwähnen, so glaubt er in diesen Fällen die Schmerzen auf eine nebenher bestehende Affektion sensibler Zweige des Cervicobrachialplexus zurückführen zu können.

Wenn nun auch in Bezug auf die eben besprochenen Symptome die Meinungen im ganzen übereinstimmen, so ist man doch in einem wesentlichen Punkte, der das Verhalten der Motilität betrifft, bisher noch nicht zu allgemein gültigen Anschauungen gelangt. Es handelt sich nämlich um die Entscheidung der Frage, ob es bei Serratuslähmungen als ein notwendiges Symptom anzusehen sei, dass der Arm aktiv nicht über die Horizontale erhoben werden kann.

In unserem Falle war eine solche aktive Erhebung bis über die Horizontale möglich, eine Erscheinung, die im allgemeinen zwar selten ist, aber

doch schon in einigen sonstigen Fällen beobachtet wurde, die hier als Ergänzung zu dem von uns geschilderten Fall Erwähnung finden mögen. Nämlich:

1) Bäumler. (Archiv für klinische Medizin.) Über Lähmung des Musculus serratus anticus maior nach Beobachtungen an einem Fall von multiplen atrophischen Lähmungen im Gefolge von Typhus abdominalis.

Ch. G., 50jähriger Tagelöhner, von gutem Aussehen und kräftig entwickelter Muskulatur. 2 Monate nach Ablauf eines Typhus unter Genickschmerz rasch eintretende Lähmungserscheinungen am rechten Arm, einige Wochen später auch am linken Arm. 3 Monate später bei der Aufnahme: gänzlicher Schwund des rechten Musculus anticus maior, ohne irgend welche subjektive Beschwerden. Beim Herabhängen des Armes steht der mediale Rand des Schulterblattes der Wirbelsäule näher. Der untere Winkel steht von der Brustwand ab, beim Erheben des Armes in der Frontalebene und besonders beim Herumführen nach vorne springt derselbe weit vor. Patient vermag, ohne zu schleudern, den Arm fast zur Vertikalen zu erheben und besitzt unbehinderte Arbeitsfähigkeit des rechten Armes, der mit Ausnahme auffallend geringerer Entwicklung des M. biceps sonst völlig normal ist. Wird der Arm passiv zur vollkommen vertikalen Stellung erhoben, so stellt sich das Schulterblatt normal. Hierbei tritt besonders deutlich hervor die gänzliche Atrophie des M. serratus rechts, während er links mit 5 kräftigen Zacken vorspringt. Auf dem rechten Schulterblatt springt bei dieser Stellung des Armes der M. infraspinatus als ein grosser Wulst vor. Die M. M. cucullaris, deltoideus und infraspinatus sind kräftig entwickelt. Die ungenügende Fixation des Schulterblattes ist nur durch leichtes Vornübersinken des Armes bemerkbar. Vollständige Lähmung,

bedeutende Atrophie und Unerregbarkeit der vom N. radialis versorgten Muskeln am linken Vorderarm, mit Ausnahme des M. supinator longus, leichte Analgesie und Parästhesie am linken Daumen und Zeigefinger, etwas später Lähmung und Atrophie der vorderen Partie des linken M. deltoideus und des langen Kopfes des Triceps rechts. Im 10. Monat nach Eintritt der ersten Lähmungserscheinungen beginnende spontane Besserung, nach weiteren 6 Monaten vollständige Restitution sämtlicher befallen gewesenen Muskeln.

2) Bruns: Zur Pathologie der isolierten Lähmung des M. serratus anticus maior. Neurologisches Centralblatt 1893. Heft II.

30jähriger Patient war erkrankt mit Schmerzen in der rechten Schulter und im rechten Arm und konnte in den ersten 8 Wochen den Arm nicht bewegen, von da ab mit ziemlicher Korrektheit.

Status praesens: Bei horizontal nach aussen gehaltenem Arm ist die linke Scapula nach unten gerückt und der untere Winkel von der Wirbelsäule entfernt; rechts steht die Scapula höher nach oben und ist dicht an die Wirbelsäule herangerückt. Der innere Rand der Scapula verläuft von oben aussen nach unten innen. Der obere äussere Winkel steht tiefer als der obere innere. Die M. M. rhomboidei und der M. cucullaris sind als dicke Muskelwülste nach der Wirbelsäule geschoben. Man sieht dies bei ausführender Bewegung allmählich entstehen. Die Scapula steht flügelförmig ab, so dass ihre untere Fläche abzutasten ist. Bei vertikaler Erhebung zeigt die Lage der beiden Schultern zu einander keinen Unterschied. Der Arm kann mit ziemlicher Kraft bis zur Senkrechten erhoben werden, wobei sich die vorher bemerkbaren Anomalieen fast ausgleichen.

Berger erklärte in seiner Schrift über die Lähmung des N. thoracicus longus, dass das Unvermögen der Kranken, den Arm über die Schulterhöhe hinaus zu erheben, weder in seitlicher Richtung, noch nach vorne, das wichtigste Symptom bei Serratuslähmungen sei. Während früher diese Annahme auch allgemein Bestätigung fand, so sind uns jetzt aus der neueren Litteratur doch schon mehrere Fälle bekannt, die derselben direkt entgegenstehen. In unserem Falle, der also auch eine Ausnahme von dem bisher für charakteristisch angenommenen Verhalten bildet, war die aktive Erhebung des Armes zur Vertikalen, sowohl in seitlicher Richtung, als auch nach vorne möglich, wenn auch der Abstand zwischen Kopf und Arm bei maximaler Erhebung auf der kranken Seite grösser war, wie auf der gesunden. Allerdings war zu bemerken, dass sich die Erhebung, namentlich von der horizontalen Höhe ab, langsamer und schwerfälliger als auf der gesunden Seite vollzog, auch sank der so erhobene Arm eher ermüdet herab. Auch die von Bäumler und Bruns mitgeteilten Fälle bilden in dieser Hinsicht Ausnahmen vom bisherigen Typus der Serratuslähmungen. Im ersteren Falle war die Erhebung bis nahe zur Vertikalen möglich, im letzteren konnte die vollständige aktive Erhebung des Armes bis zur vertikalen Lage, und zwar mit ziemlicher Kraft, ausgeführt werden. Die Frage nun, wie kommt die Erhebung zur Vertikalen zu stande, hat man auf verschiedene Weise zu beantworten versucht. Mit der Ansicht Bruns glauben wir nicht ohne weiteres übereinstimmen zu können. Bruns nämlich führt aus, es schiene ihm, was auch schon Bäumler für seinen Fall anführte, dass einen gewissen Anteil an der Erhebung über die Horizontale hinaus die stärkere Contraction des Deltoideus und Supraspinatus hätten; für die weitere Erhebung wäre man auf eine kompensatorische Wirkung des Cucullaris

angewiesen, welche das Schulterblatt so zu drehen vermöchte, dass der untere Winkel desselben nach aussen gerückt würde. Diesen Effekt nun erzielten die mittleren Cucullarismuskeln. Schon Duchenne wies in seiner „Physiologie der Bewegungen" auf diese Möglichkeit hin und auch Bäumler räumte dieselbe für seinen Fall ein. Dass die Scapula hierbei die normale Stellung behält, wird nach Bruns durch die stärkere Contraktion der hinteren Deltoideusfasern bewirkt. Als Bestätigung dieser Ansicht führt er folgenden Versuch Duchennes an:

Duchenne nämlich wies durch Experiment nach: „Reizt man den Deltoideus, bei herabhängendem Arme isoliert, so hebt sich die Scapula und nähert sich mit ihrem inneren Rande und unterem Winkel der Wirbelsäule. Lässt man aber die Elektroden auf derselben Stelle liegen und erhebt den Arm bis zur Horizontalen, so bewegt sich die Scapula nach unten und mit ihrem unteren Winkel nach aussen."

Es beweist dieser erste Versuch, dass der Deltoideus ein Antagonist des Serratus ist, da hierbei die bei Serratuslähmungen typische Deviation der Scapula eintritt, während der zweite zeigt, dass er in gewissem Sinne auch kompensatorisch, vielleicht nur durch Aktion einzelner Fasern, für den Serratus eintreten kann. Auf unsern Fall, wo die Erhebung des Armes zur Senkrechten möglich war, könnten die eben angeführten Gründe nur teilweise Anwendung finden. Dagegen spricht, dass eine, wenn auch nur geringe Veränderung der Kraft des rechten Deltoideus, bei einer gleichzeitig vorhandenen Atrophie und Abflachung desselben, die den Verdacht einer Inaktivitätsatrophie erregten, deutlich konstatiert werden konnte. Auf der anderen Seite dürfte vielleicht das deutlich wahrnehmbare Hervortreten, wenn auch nicht der mittleren, so doch der unteren Muskelbündel des Cucullaris erwähnt werden,

die sich in ihrer starken Contraktion als praller, fester Wulst anfühlten, der jedoch bei zunehmender Besserung und dadurch bedingter verminderter Inanspruchnahme des Muskels wieder verschwand. Die elektrophysiologischen Versuche Duchennes beweisen, dass die Erhebung des Armes über die Horizontale hinaus durch die gleichzeitige Thätigkeit des Deltoideus und des Serratus anticus maior oder des mittleren Drittels des Cucullaris erreicht werden kann. Hiernach sind also die beiden letztgenannten Muskeln wohl im stande, sich in der Wirkung, den Arm zu erheben, wechselseitig zu vertreten und es kann daher in den Fällen von Serratuslähmung, wo eine aktive Vertikalerhebung des Armes zu stande gebracht wird, die stärkere Contraktion der mittleren Cucullarisfasern als erste Ursache dieses Effektes in Betracht kommen. Es lässt sich nur eine solche stellvertretende Wirkung der mittleren Cucullarisportion weder für den Fall Bruns noch für unsern Fall direkt beweisen. Man könnte auch annehmen, dass es sich um eine leichte Lähmung handelte, oder vielleicht nur um eine partielle, sodass nur einzelne Zacken des Serratus von ihr betroffen waren, was für unseren Fall um so wahrscheinlicher erscheint, als es sich überhaupt nur um eine leichte, rasch vorübergehende Affektion handelte. Auch für den Fall Bruns dürfen wir die Möglichkeit einer blossen Serratusschwäche in Erwägung ziehen; es handelte sich nämlich bei ihm um eine Lähmung, die sich bereits im Ablauf befand.

Die Prognose der Serratuslähmung ist im allgemeinen von der Schwere der Erkrankung abhängig. Während sie in frischen Fällen bei geeigneter Behandlung mit ziemlicher Wahrscheinlichkeit Heilung, zum mindesten Besserung verspricht, muss sie selbst bei leichten aber veralteten Fällen als zweifelhaft bezeichnet werden. In denjenigen Fällen, in welchen

keine wesentliche Besserung erzielt werden kann, bleibt eine Schwäche des Armes neben der geschilderten Difformität für die Folge bestehen. Reaktionsunfähigkeit des Muskels und Nerven gegen den elektrischen Strom beziehen sich auf die allerschwersten Fälle und schliessen jede Besserung aus.

Die Therapie besteht in Ruhe und Schonung neben der Anwendung des elektrischen Stromes. Auch in unserem Falle wurden dieselben angewandt und es konnte in kurzer Zeit, der leichten Natur der Lähmung entsprechend, eine vollständige Heilung erzielt werden.

Am Schlusse dieser Arbeit ist es mir eine angenehme Pflicht, meinem hochverehrten Lehrer, Herrn Prof. Dr. Schultze, für die gütige Überlassung des Themas und die freundliche Unterstützung bei der Anfertigung dieser Arbeit hiermit den verbindlichsten Dank auszusprechen.

Vita.

Geboren wurde ich, Max Zillessen, evang. Konfession, zu Kaldenkirchen am 1. Januar 1869 als Sohn des Kaufmanns Otto Zillessen und seiner Ehefrau Johanna, geb. van Zwyndregt. Ich besuchte die Elementarschule und die Rektoratschule meiner Vaterstadt, darauf das Gymnasium zu Crefeld, später das Gymnasium zu Coesfeld, welches ich Ostern 1891 mit dem Zeugniss der Reife verliess, um mich in Bonn dem Studium der Medizin zu widmen. Daselbst genügte ich in meinem ersten Semester meiner Dienstpflicht mit der Waffe beim 2. Bataillon des Inf.-Rgts. v. Göben 2. Rh. Nr. 28 und bestand im Februar 1893 die ärztliche Vorprüfung.

Im Sommersemester 1893 studierte ich in Würzburg; im Wintersemester 1893/94 in Berlin. Von dort kehrte ich im Sommersemester 1894 nach Bonn zurück, um hier meine Studien zu beenden. Das Examen rigorosum bestand ich am 8. Febr. 1895.

Meine akademischen Lehrer waren die Herren Professoren und Docenten:

In Bonn: Binz, Bohland, Doutrelepont, Eigenbrodt, Fritsch, Hertz†, Kekulé, Koester, Ludwig, Nussbaum, Pelman, Pflüger, Pletzer, Sämisch, Schaaffhausen†, Schiefferdecker, Schultze, Strasburger, Trendelenburg, Ungar, von la Valette St. George.

In Würzburg: Hofmeier, v. Leube, Matterstock, v. Rindfleisch, v. Schönborn.

In Berlin: Güterbock, Klemperer, Leyden, Olshausen, Schlange, Winter.

Allen diesen hochverehrten Herren spreche ich an dieser Stelle meinen herzlichsten Dank aus.